Myopathie vacuolaire associée à un myélome à chaines légères lambda.

- **Quentin DE BERNY, docteur, Service de Néphrologie-Dialyse-Transplantation, Centre Hospitalier Universitaire d'Amiens, Amiens, France (mail: deberny.quentin@chu-amiens.fr)**
- Valéry SALLE, docteur, Service de Médecine interne, Centre Hospitalier Universitaire d'Amiens, Amiens, France
- Pierre MOREL, professeur, Service de thérapie cellulaire et hématologie clinique, Centre Hospitalier Universitaire d'Amiens, Amiens, France
- Philippe-Edouard MERLE, docteur, Service de Neurophysiologie clinique, Centre Hospitalier Universitaire d'Amiens, Amiens, France
- Cédric RENARD, docteur, Service de Radiologie, Centre Hospitalier Universitaire d'Amiens, Amiens, France
- Nelly GUILLAIN, docteur, Service d'Anatomopathologie, Centre Hospitalier Universitaire d'Amiens, Amiens, France
- Gabriel CHOUKROUN, professeur, Service de Néphrologie-Dialyse-Transplantation, Centre Hospitalier Universitaire d'Amiens, Amiens, France
- Ophélie FOURDINIER, docteur, Service de Néphrologie-Dialyse-Transplantation, Centre Hospitalier Universitaire d'Amiens, Amiens, France

Introduction

- Vacuoles autophagiques des fibres musculaires: altération de la dégradation des produits intracytoplasmiques
- Cause principale: génétique, lié à des mutations de gènes codant des enzymes lysosomales.
- Première description de myopathie vacuolaire acquise associée à des gammapathies monoclonales en 2019.
- Aucun cas rapporté de myopathie vacuolaire associée au myélome.

Observation

<u>Clinique:</u>
- 52 ans, altération de l'état général
- Insuffisance rénale aigue
- Lésions osseuses sans hypercalcémie
- Découverte de myélome à chaines légères lambda

<u>Atteinte musculaire:</u>
- Tétraparésie: prédominance droite et proximale
- Diplégie faciale
- Arythmie supra-ventriculaire

<u>EMG:</u> Syndrome myogène

<u>Biopsie muscle deltoïde droit:</u>
- Myopathie vacuolaire
- Dépôts linéaires diffus de chaines légères lambda

<u>IRM cardiaque:</u>
- Hypertrophie ventriculaire et atriale
- Plages de fibrose
- T1 mapping non évocateur de cardiopathie amyloïde

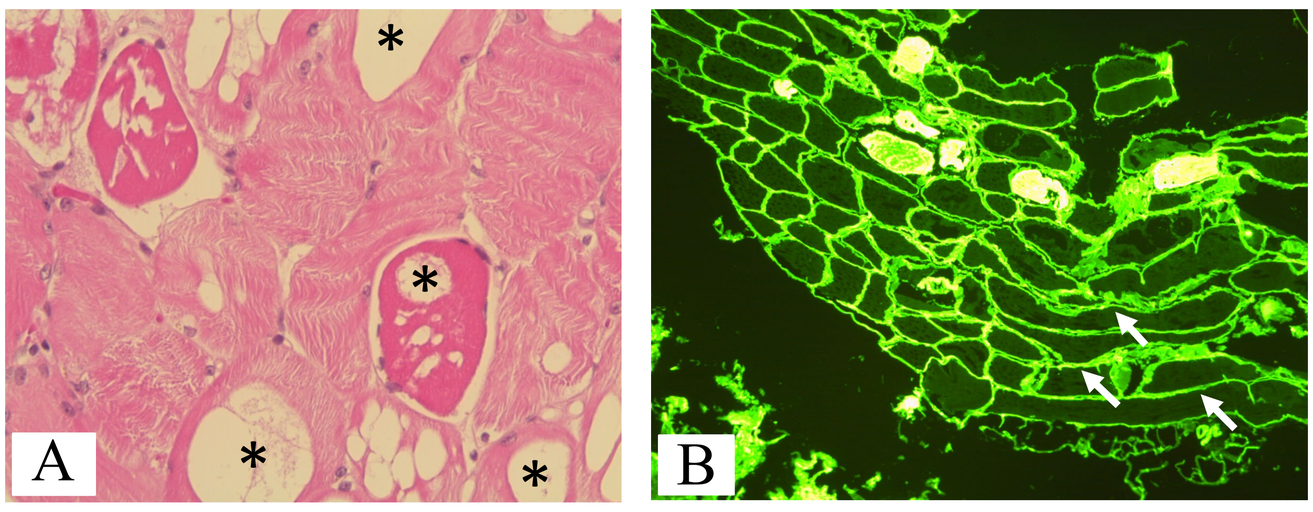

Figure 1. Histologie du muscle deltoïde droit révélant des fibres atrophiques et irrégulières associées à des vacuoles optiquement vides (*) en coloration HES, grossissement X20 (A). L'immunofluorescence met en évidence des dépôts linéaires diffus de chaines légères lambda (→) sur la périphérique des fibres musculaires, grossissement X10 (B).

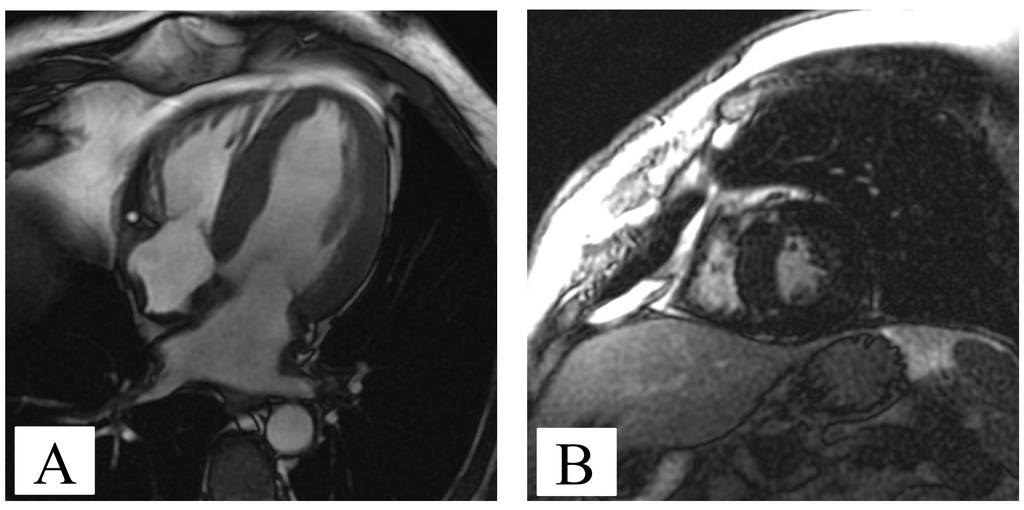

Figure 2. IRM cardiaque
A: Ciné-IRM en 4 cavités mettant en evidence une hypertrophie bi-atriale et du ventricule gauche
B: Réhaussement tardif du gadolinium, foyers de fibroses sous-épicardiques du septum interventriculaire aux points d'insertion du ventricule droit

Traitement: Bortezomib + Lenalidomide + Dexamethasone.
Bonne réponse hématologique et évolution fonctionnelle favorable.

Discussion & Conclusion

- Myopathie vacuolaire à évoquer en cas de faiblesse musculaire en contexte de myélome à chaines légères lambda: extension aux autres types de myélome ?
- Considérer la gammapathie monoclonale de signification musculaire ?