

L'atteinte extravasculaire au cours de l'artérite à cellules géantes

YG. Grira (1), M. Somai (1), F. Daoud (1), Z. Aydi (1), R. Maamouri (2), I. Arbaoui (1), B. Ben Dhaou (1), M. Cheour (2), I. Rachdi (1), F. Boussema (1)

(1) Service de médecine interne, hôpital Habib Thameur, Tunis, Tunisie.

(2) Service d'ophtalmologie, hôpital Habib Thameur, Tunis, Tunisie.

introduction

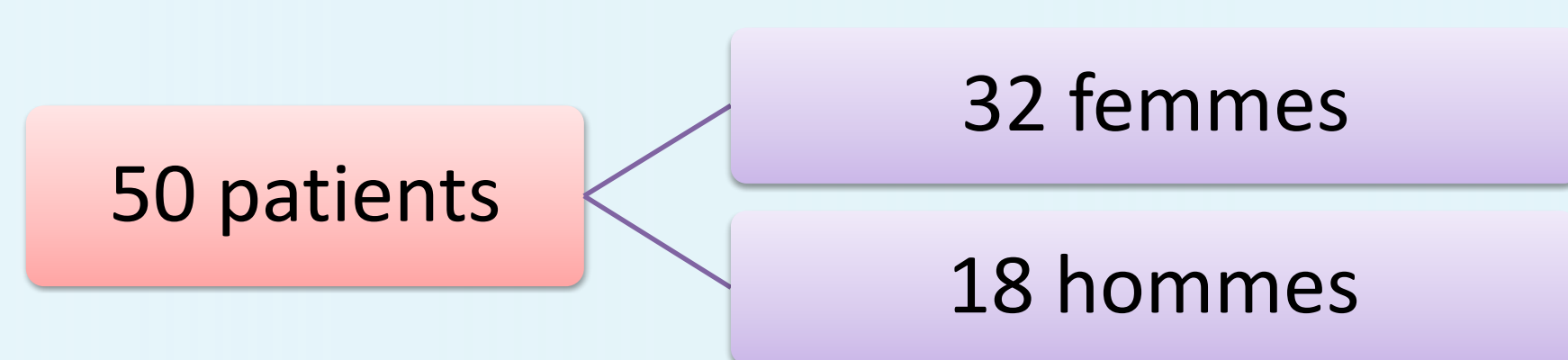
L'atteinte vasculaire au cours de l'Artérite à Cellules Géantes (ACG) constitue un élément central de la maladie. Les manifestations en dehors du domaine vasculaire sont moins courantes mais peuvent fournir des indications précieuses pour l'orientation diagnostique. Dans notre étude nous nous intéressons aux manifestations extra vasculaire de l'ACG.

Matériel et méthodes

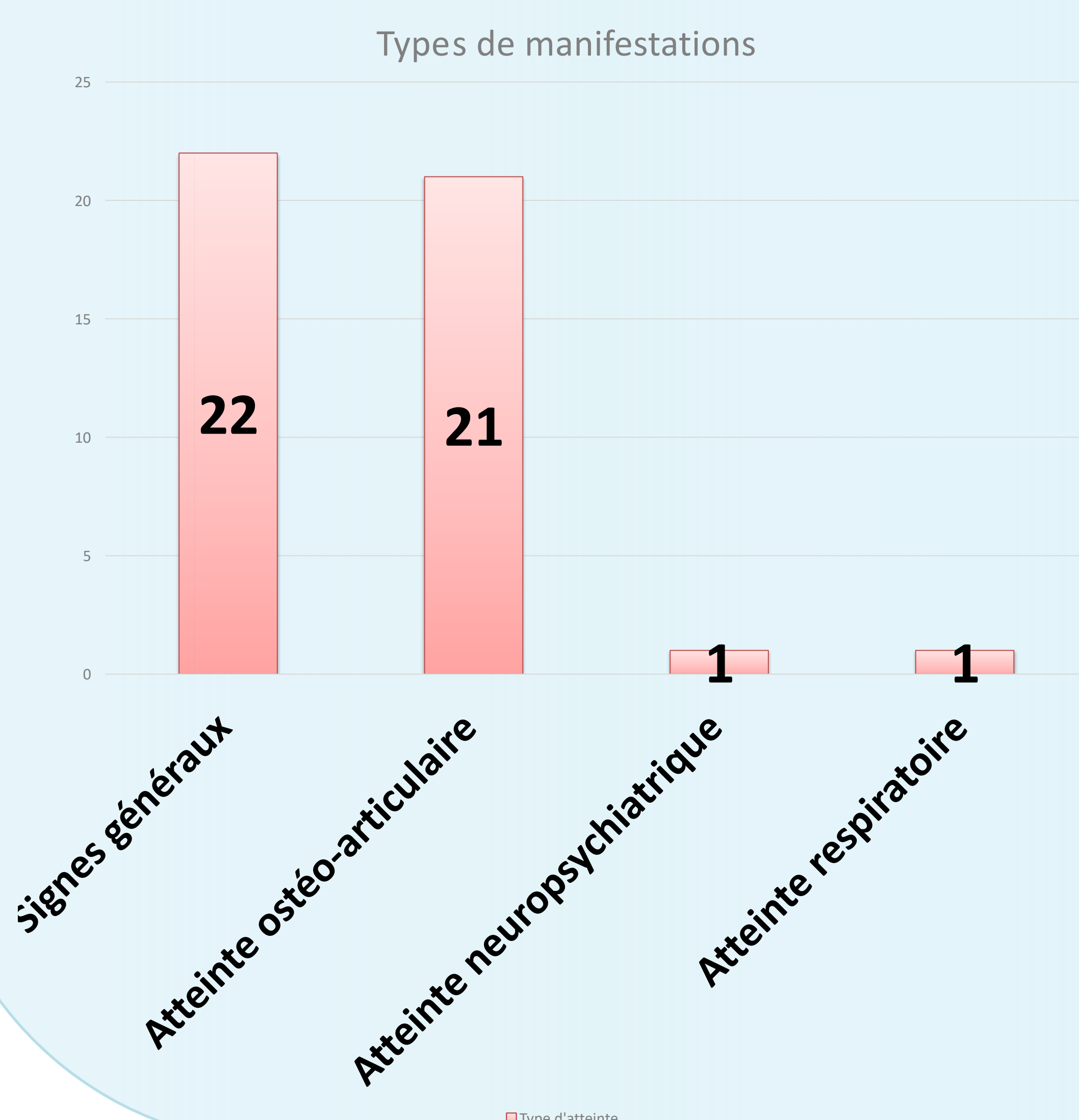
Il s'agit d'une étude rétrospective portant sur l'artérite à cellule géante (ACG) dans un service de médecine interne sur une période de 10 ans (2013-2023). Le diagnostic d'artérite à cellules géantes était retenu selon les critères de l'ACR/EULAR 2022.

Résultats

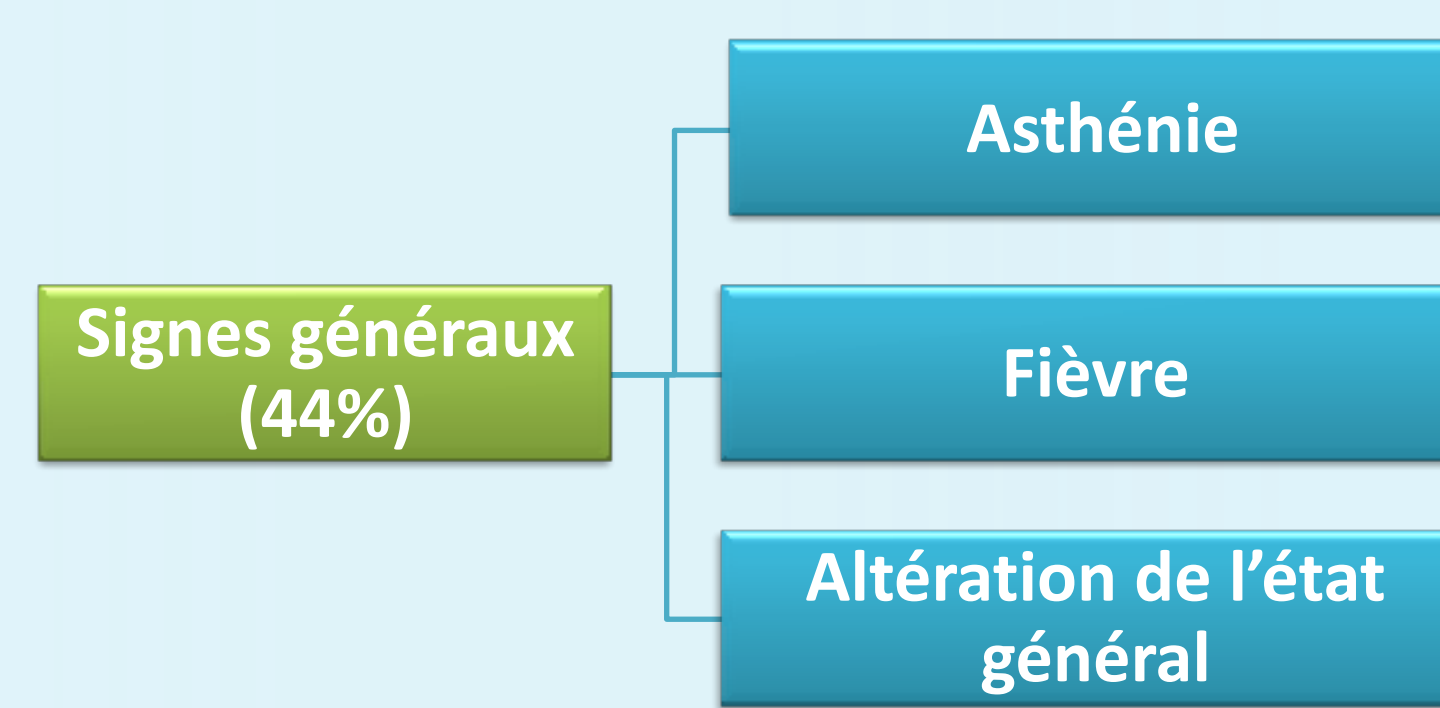
- Parmi les 50 patients colligés, une prédominance féminine était notée.



- L'âge moyen était de 71 ans (50-91 ans)
- Un syndrome inflammatoire biologique était noté chez la moitié des patients.

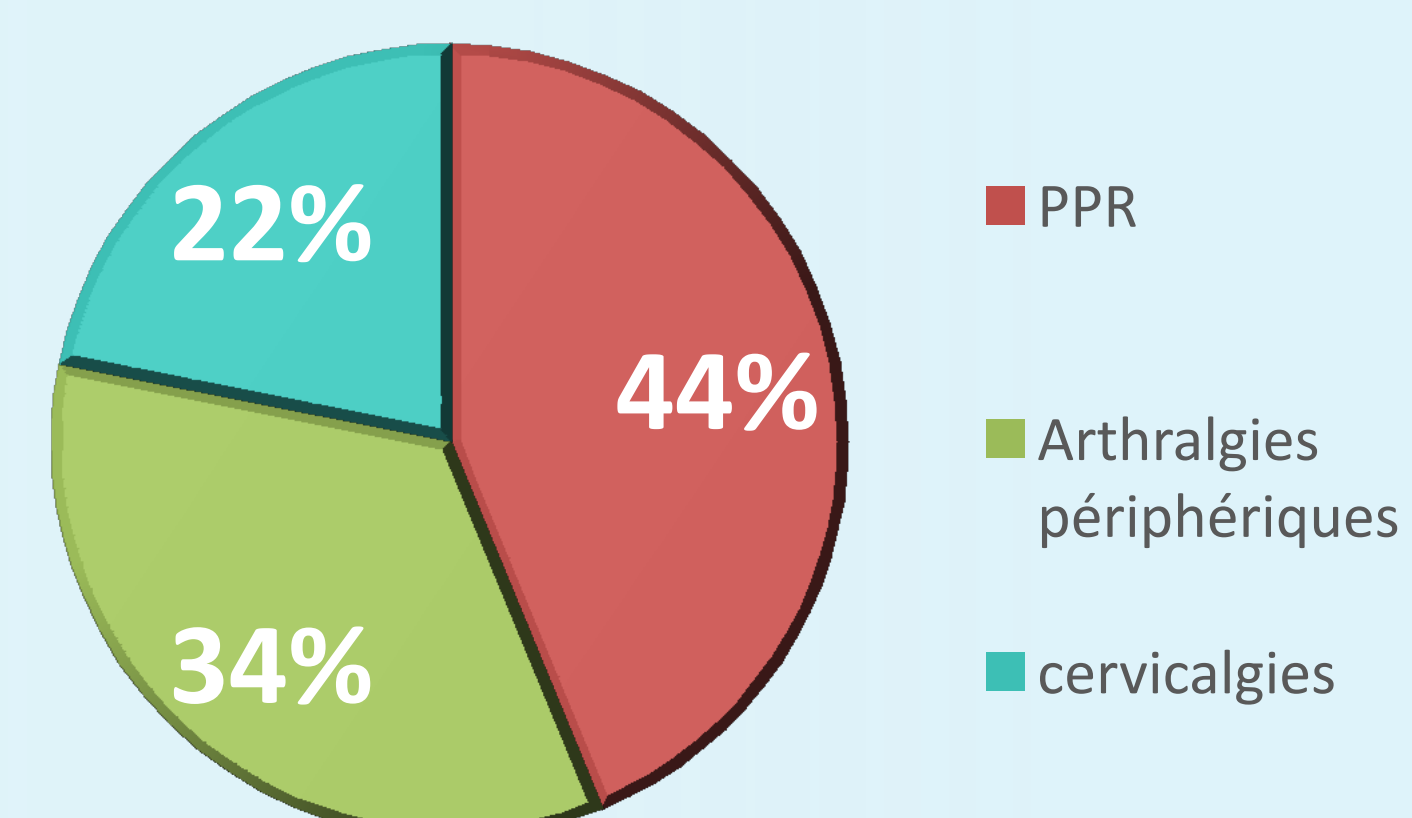


- Des manifestations générales étaient observées chez 44% des patients dont 12 cas d'altération de l'état général.



- 21 patients avaient des manifestations ostéoarticulaires dont 15 femmes et 6 hommes.

LES MANIFESTATIONS OSTÉO-ARTICULAIRES



- Un seul patient présentait une atteinte neuropsychiatrique à type de confusion mentale et syndrome dépressif, de même que pour l'atteinte respiratoire.
- La biopsie de l'artère temporale, réalisée chez 28 patients était contributive dans 10 cas.
- Les corticoïdes étaient prescrits chez tous les patients avec une évolution favorable dans la majorité des cas.

Conclusion

Les manifestations extra vasculaires de l'ACG sont dominées par l'atteinte articulaire. Bien que moins fréquentes, les autres atteintes ne doivent pas être négligées.

